

2. Мерц Э. Ультразвуковая диагностика в акушерстве и гинекологии / Пер. с англ. в 2-х томах. Под ред. А.И. Гуса. – М.: МЕДпресс-информ, 2016. С. 74.
3. Casikar I., Mongelli M., Reid S., Condous G. Estimation of uterine volume: A comparison between Viewpoint and 3D ultrasound estimation in women undergoing laparoscopic hysterectomy // Australasian Journal of Ultrasound in Medicine. 2015. Vol. 18. № 1. PP. 27-32.
4. Смит Н.Ч., Смит Э.П.М. Ультразвуковая диагностика в акушерстве и гинекологии понятным языком / Пер. с англ. Под ред. А.И. Гуса. – М.: Практическая медицина, 2014. 304 с.
5. Колесов В.В. Математика для медицинских вузов. Уч. пособие. – М.: Феникс, 2015. 379 с.
6. Левин И.А., Манухин И.Б., Пономарева Ю.Н., Шуметов В.Г. Методология и практика анализа данных в медицине. Монография. – М.-Тель-Авив: АПЛИТ, 2010. 168 с.

*Айдар Миндиярович Зиганишин,
канд. мед. наук, доцент,
кафедра акушерства и гинекологии с курсом ИДПО,
ФГБОУ ВО «Башкирский государственный
медицинский университет» Минздрава России,
г. Уфа,
Виктор Андреевич Мудров,
канд. мед. наук, доцент,
кафедра акушерства и гинекологии
лечебного и стоматологического факультетов,
Александр Константинович Ляпунов,
клинический ординатор,
кафедра акушерства и гинекологии,
ФГБОУ ВО «Читинская государственная
медицинская академия» Минздрава России,
г. Чита,
e-mail: mudrov_viktor@mail.ru*

Д.В. Леонов, Н.С. Кульберг, А.И. Громов, С.П. Морозов

Выявление микрокальцинатов при ультразвуковой визуализации с опорой на доплеровский мерцающий артефакт

Аннотация

Исследовался разработанный авторами режим обнаружения микрокальцинатов при ультразвуковой визуализации. Исследование проводилось с использованием ультразвуковых фантомов. В процессе экспериментов установлено, что в коммерческом полиуретановом маммографическом фантоме минеральные включения, отчетливо заметные в В-режиме, удалось дополнительно маркировать цветом. В изготовленном авторами фантоме из агар-агара, содержащем микрокристаллы CaSO_4 размером 200 мкм, кальцинаты в В-режиме не выявлялись, в то время как исследуемый режим надежно выделил области с микрокальцинатами. Исследования показали пригодность предлагаемого диагностического режима для обнаружения микрокальцинатов.

Введение

Выявление рака молочной железы на ранней стадии развития остается ключевой задачей, решение которой способно значительно снизить женскую смертность во всем мире. Микрокальцинаты являются важным, а иногда и единственным диагностируемым признаком рака молочной железы на ранней стадии, когда раковые образования еще не обнаруживаются при пальпации [1]-[5].

Для обнаружения микрокальцинатов применяют компьютерную томографию, рентгеновскую маммографию и ультразвуковое исследование (УЗИ). УЗИ обладает известными преимуществами: мобильностью, доступностью, относительной дешевизной, возможной портативностью, отсутствием вредного излучения. УЗИ является основным средством контроля наведения иглы при взятии биопсийной пробы. Однако диагностическая эффективность УЗИ при обнаружении минеральных включений значительно уступает компьютерной томографии.

Делаются попытки повысить диагностическую эффективность посредством разработки специализированных маммографических УЗИ-сканеров [5], обеспечивающих высокое разрешение за счет работы на частотах 13 МГц и более и снижающих зависимость от оператора путем применения специальных датчиков и трехмерного сканирования, а также созданием особых диагностических режимов [6]-[12]. Один из таких режимов будет рассмотрен в данной статье. Режим был разработан нашим коллективом для диагностики твердых минеральных включений и основан на анализе сигнала мерцающего артефакта – явления, проявляющегося в доплеровских режимах и хорошо зарекомендовавшего себя при диагностике конкрементов [13]-[20].

Целью исследования является оценка возможности выявления микрокальцинатов при ультразвуковой визуализации на основе проведенного нами [9], [11] анализа механизмов проявления доплеровского мерцающего артефакта.

Материалы и методы

Исследование было выполнено на ультразвуковом диагностическом аппарате «Сономед-500» (фирма «Спектрмед», Москва), в состав программного обеспечения которого входит особый режим, разработанный в ГБУЗ «НПКЦ ДиТ ДЗМ» и предназначенный для обнаружения твердых минеральных включений [9]-[12], т. е. объектов, существенно отличающихся по плотности от окружающих тканей и жидкостей, например микрокальцинатов, кальцинатов, мочевых камней и пр.

Режим работает на основе анализа параметров принятого сигнала [6] и предварительно тестировался на твердых объектах размером более 1,5 мм [11]. Ультразвуковой прибор работает в дуплексном режиме, т. е. на серошкальную эхограмму накладывается карта распределения минеральных включений. При картировании используются два цвета, указывающие на различие характеристик и физической природы зарегистрированных сигналов [10]. Бирюзовый цвет сообщает о регистрации сигналов микрокавитации, а желтый цвет – о регистрации упругих микроколебаний объекта под действием сканирующего импульса. В работе [12] говорилось, что микрокавитация приводит к артефакту 1-го рода, а микроколебания – к артефакту 2-го рода. Здесь подразумеваются разновидности мерцающего артефакта, проявляющегося на гиперэхогенных объектах в доплеровских режимах и используемого для их обнаружения [13]-[20].

Объектом рассматриваемого исследования служили минеральные включения малых размеров. Сначала исследовался

полиуретановый маммографический фантом BP1901 производства фирмы «Blue Phantom» (США) (рис. 1 и 2). Размеры фантома молочной железы составили 170 × 120 × 45 мм. Внутри были размещены искусственные неоднородности, в том числе имитации микрокальцинатов. Оценка характеристик искусственных неоднородностей данного фантома проводилась в работе [21]. Исследуемый нами объект с имитацией микрокальцинатов имел диаметр 15 мм. Измеренный методом эластографии сдвиговой волны модуль Юнга исследуемого объекта находился в пределах 100...140 кПа.

Затем исследовались микрокристаллы CaSO_4 , выращенные химическим способом с использованием CaCl и CuSO_4 в толще агарового желе (рис. 3 и 4). Размер кристаллов составлял до 200 мкм (рис. 3а), что соответствует наблюдаемому при маммографии микрокальцинатам [3]. Плотность кристаллов была приблизительно равна 2,3 г/см³. Также использовался контрольный образец, не содержащий микрокристаллов (рис. 3б). Оба образца размещались на глубине 20 мм на звукопоглощающей подложке и заливались водой.

Все эксперименты проводились с линейным датчиком 7,5L37 в дуплексном режиме на частоте 9,4 МГц для В-режима и на частоте 6,3 МГц для доплеровского режима с частотой повторения импульсов 500 Гц.

Результаты и обсуждение

На рис. 1 показан снимок маммографического фантома, полученный на компьютерном томографе. В нем содержатся различные модели опухолей, в некоторых из которых присутствуют минеральные включения, близкие по свойствам к микрокальцинатам. Они хорошо видны в В-режиме, представленном на рис. 2а. В режиме цветового доплеровского картирования кровотока с настройками, предназначенными для исследования молочной железы, мерцающей артефакт не проявился. При включении специального режима визуализации все эти объекты начинают подсвечиваться желтым цветом (рис. 2б), т. е. регистрируются микроколебания (артефакт 2-го рода). Это логично, поскольку для зарождения микропузырьков посредством кавитации требуется наличие жидкости, которая в уретановом фантоме отсутствует.

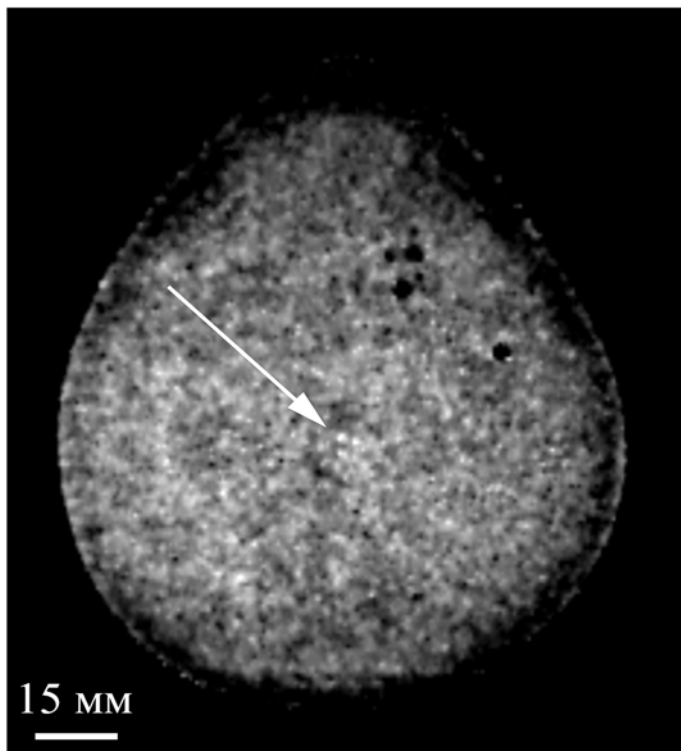


Рис. 1. Компьютерная томограмма фантома молочной железы (стрелкой указана область микрокальцинатов)

Метод обнаружения микрокальцинатов по регистрации упругих колебаний также описан в работах [7], [8]. Но приведенный там метод отличается использованием дополнительных толкающих импульсов длиной в сотни микросекунд, тогда как в исследуемом режиме используются стандартные доплеровские сигналы [9].

На рис. 3 представлены изображения образца с выращенными микрокальцинатами (а) и контрольного образца (б). При выращивании микрокристаллы образовывали скопления на поверхности материала. Внутри тканемиметирующего материала кристаллов меньше и они меньших размеров, но именно они представляют наибольший интерес. Поэтому при помощи ультразвука исследовались относительно тонкие образцы, вырезанные из толщи тканемиметирующего материала, где микрокальцинаты были наименьшего размера. На увеличенном снимке на рис. 3а видно, что микрокальцинаты не превышают 200 мкм.

На рис. 4 показаны УЗИ-снимки данных образцов. Образец с микрокальцинатами расположен слева, а контрольный – справа. На рис. 4а видно, что в В-режиме образцы обладают близкой эхогенностью. На рис. 4б на В-изображение наложена карта, полученная в исследуемом режиме. На карте отмечены области на поверхности образца с микрокальцинатами. Наличие двух цветов означает регистрацию двух типов сигналов, т. е. регистрируются не только упругие колебания, как в полиуретановом фантоме на рис. 2б, но и сигналы микрокавитации (артефакт 1-го рода [11]).

Обнаружение микрокальцинатов в образце на рис. 4б интересно, поскольку при обычном исследовании они тяжело различимы из-за малых размеров и отсутствия акустической тени. Ультразвуковая волна от них не отражается полностью, как бывает с крупными почечными камнями, а преимущественно рассеивается, что затрудняет обнаружение. В отличие от В-режима, в исследуемом режиме используются доплеровские сигналы. Они чувствительны к изменению фазы. В задачах обнаружения фазовые методы эффективнее амплитудных, так как способны дать дополнительную информацию о сигнале [6]. За счет этого исследуемый режим позволяет обнаружить плотные объекты, которые при обычном исследовании неразличимы – не создают за собой тени и не выделяются по яркости на фоне окружающих тканей.

Заключение

Исследовался особый диагностический режим, предназначенный для обнаружения конкрементов при ультразвуковой визуализации. Режим разработан нашим коллективом и ранее испытывался на различных сравнительно крупных объектах (более 1,5 мм) [10], [11]. Режим рассчитывает карту расположения минеральных включений, накладываемую на серошкальное изображение В-режима. Причем при картировании используются два цвета, указывающие на различие характеристик и физической природы сигналов, зарегистрированных от минеральных включений.

Данное исследование проводилось на фантоме молочной железы с минеральными включениями малых размеров и на искусственно выращенных микрокристаллах в толще агарового желе и показало возможность обнаружения микрокальцинатов (не более 200 мкм) в имитирующей биологическую ткань материале. Ограничением настоящего исследования является использование фантомов. Для оценки клинической пригодности режима при маммографическом обследовании потребуются дополнительные испытания с привлечением добровольцев.

Работа поддержана грантом РФФИ № 17-01-00601.

Список литературы:

1. Hellgren R., Dickman P., Leifland K., Saracco A., Hall P., Celebioglu F. Comparison of handheld ultrasound and automated breast ultrasound in women recalled after mammography screening // *Acta Radiologica*. 2016. Vol. 58. № 5. PP. 515-520.

2. Абдурамов А.Б. КТ-маммография с внутривенным контрастированием в диагностике рецидива рака молочной железы // Russian Electronic Journal of Radiology. 2011. Vol. 1. № 1. PP. 17-25.
3. Chen P.H., Ghosh E.T., Slanetz P.J., Eisenberg R.L. Segmental Breast Calcifications // American Journal of Roentgenology. 2012. Vol. 199. № 5. PP. W532-W542.
4. Лесько К.А., Матхев С., Абдураимов А.Б., Бойко Е.А. Современное состояние маммографического скрининга рака молочной железы // Russian Electronic Journal of Radiology. 2012. Vol. 2. № 3. PP. 77-82.
5. Stoblen F., Landt S., Ishaq R., Stelkens-Gebhardt R., Rezai M., Skaane P., Blohmer J.U., Sehoul J., Kummel S. High-frequency Breast Ultrasound for the Detection of Microcalcifications and Associated Masses in BI-RADS 4a Patients // Anticancer Research. 2011. Vol. 31. № 8. PP. 2575-2581.
6. Леонов Д.В., Кульберг Н.С., Фин В.А., Громов А.И. Способ выявления аномалий физической плотности при акустической визуализации / Патент на изобретение RUS 2665223; 18.04.2017.
7. Андреев В.Г., Шанин А.В., Демин И.Ю. Движение группы жестких микрочастиц в вязкоупругой среде под действием акустической радиационной силы // Акустический журнал. 2014. Т. 60. № 6. С. 673-678.

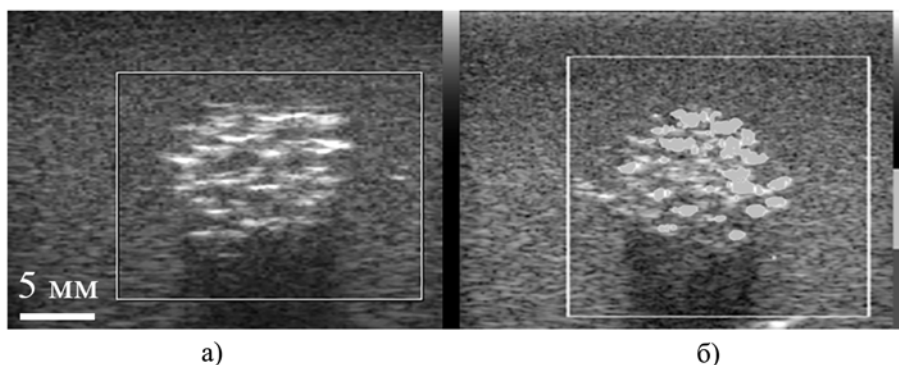


Рис. 2. Эхограммы уплотнений в фантоме молочной железы: а) минеральные включения отчетливо видны в В-режиме; б) режим обнаружения минеральных включений окрашивает их в желтый цвет

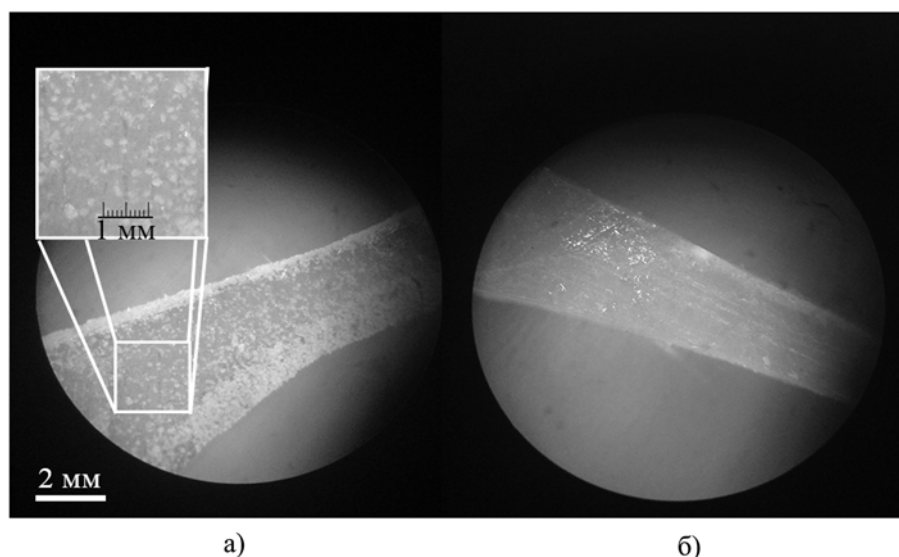


Рис. 3. Образцы под микроскопом: а) образец с микрокальцинатами размером до 200 мкм; б) контрольный образец, не содержащий микрокальцинатов

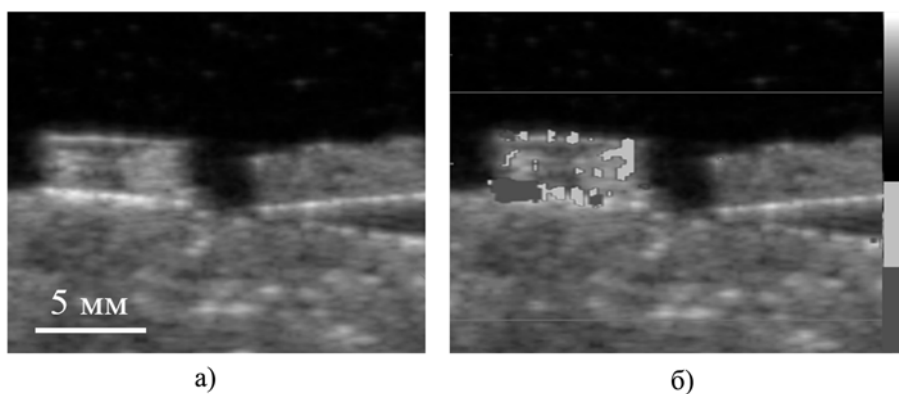


Рис. 4. Эхограмма: а) в серошкальном режиме расположение микрокальцинатов неочевидно; б) режим обнаружения минеральных включений окрашивает области внутри образца с микрокальцинатами. На контрольном образце окрашивание не наблюдается

8. Андреев В.Г., Демин И.Ю., Корольков З.А., Шанин А.В. Движение сферических микрочастиц в вязкоупругой среде под действием акустической радиационной силы // Известия Российской академии наук. Серия физическая. 2016. Т. 80. № 10. С. 1321-1326.
9. Леонов Д.В., Кульберг Н.С., Громов А.И., Морозов С.П., Ким С.Ю. Исследование причин возникновения мерцающего артефакта в доплеровских режимах ультразвукового медицинского диагностического устройства // Акустический журнал. 2018. Т. 64. № 1. С. 100-111.
10. Кульберг Н.С., Леонов Д.В. Ультразвуковой детектор минеральных включений / Свидетельство о регистрации программы для ЭВМ RUS 2018610936; 24.11.2017.
11. Леонов Д.В., Кульберг Н.С., Громов А.И., Морозов С.П., Владзимирский А.В. Режим обнаружения твердых минеральных включений при медицинской акустической визуализации // Акустический журнал. 2018. Т. 64. № 5. С. 618-631.
12. Кульберг Н.С., Громов А.И., Леонов Д.В., Осипов Л.В., Усанов М.С., Морозов С.П., Владзимирский А.В. Диагностический режим обнаружения кальциатов и конкрементов при ультразвуковом исследовании // Радиология-практика. 2018. Т. 67. № 1. С. 37-49.
13. Громов А.И., Кубова С.Ю. Ультразвуковые артефакты. – М.: Видар, 2007.
14. Aytac S.K., Ozcan H. Effect of color Doppler system on the «twinkling» sign associated with urinary tract calculi // Journal of Clinical Ultrasound. 1999. Vol. 27. № 8. PP. 433-439.
15. Behnam H., Hakkam A., Rakhshan H. Modeling Twinkling Artifact in Sonography / 4th International Conference on Bioinformatics and Biomedical Engineering. 2010.
16. Denstedt J., Rosette J. International Consultation on Urological Diseases. Stone Diseases // Scotland, Glasgow, Société Internationale d'Urologie. 2014.
17. Gao J., Hentel K., Rubin J.M. Correlation between twinkling artifact and color Doppler carrier frequency: Preliminary observations in renal calculi // Ultrasound in Medicine and Biology. 2012. № 9. PP. 1534-1539.
18. Hirsch M.S., Palavencino T.B., Leon B.R. Color Doppler Twinkling Artifact: A Misunderstood and Useful Sign // Revista Chilena de Radiol. 2011. Vol. 17. № 2. PP. 82-84.
19. Wang M., Li J., Xiao J., Shi D., Zhang K. Systematic Analysis of Factors Related to Display of the Twinkling Artifact by a Phantom // Journal of Ultrasound in Medicine. 2011. Vol. 30. № 11. PP. 1449-1457.
20. Weinstein S.P., Seghal C., Conant E.F., Patton J.A. Microcalcifications in Breast Tissue Phantoms Visualized with Acoustic Resonance Coupled with Power Doppler US: Initial Observations // Radiology. 2002. Vol. 224. № 1. PP. 265-269.
21. Кульберг Н.С., Осипов Л.В., Усанов М.С. Сравнительный анализ технологий ультразвуковой эластографии и использования эластографического фантома // Радиология-практика. 2016. Т. 56. № 2. С. 6-23.

Денис Владимирович Леонов,
 научный сотрудник,
 Николай Сергеевич Кульберг,
 канд. физ.-мат. наук, руководитель отдела
 разработки средств медицинской визуализации,
 ГБУЗ «Научно-практический клинический центр
 диагностики и телемедицинских технологий ДЗМ»,
 Александр Игоревич Громов,
 д-р мед. наук, профессор,
 «Московский государственный
 медико-стоматологический университет
 им. А.И. Евдокимова» Минздрава России,
 Сергей Павлович Морозов,
 д-р мед. наук, директор,
 ГБУЗ «Научно-практический клинический центр
 диагностики и телемедицинских технологий ДЗМ»,
 г. Москва,
 e-mail: d.leonov@nrcmr.ru

А.К. Авакян, И.Л. Дергачева, А.А. Еланчик, Т.А. Крылова,
 Т.К. Лобжанидзе, С.А. Полихов, В.П. Смирнов

Учет остаточного сигнала плоскпанельного детектора в системе конусно-лучевой компьютерной томографии

Аннотация

Проведено исследование факторов, определяющих величину и характер остаточного сигнала (ОС) на примере плоскпанельного детектора «PaxScan 4343 СВ». Средняя величина ОС составляет 1...2 % от сигнала единичной засветки в зависимости от режима съемки. Показано влияние ОС на точность измерения усредненного кадра светлого поля; при некорректном учете ошибка достигает 3,6 %. Приведены результаты коррекции проекционных изображений с учетом пространственной неравномерности ОС.

Введение

При проведении лучевой терапии важнейшими задачами являются обеспечение высокой точности подведения дозы излучения к мишени и минимизация дозовых нагрузок на органы и ткани, чувствительные к действию излучения (критические органы и структуры). Для этого на протяжении всего курса лучевой терапии необходимо контролировать форму и положение мишени, а также критических органов и структур. В большинстве комплексов дистанционной лучевой терапии в качестве основного инструмента контроля применяется конусно-лучевой компьютерный томограф (КЛКТ), состоящий из рентгеновского аппарата и плоскпанельного детектора

(ППД) рентгеновского излучения. Такой системой оснащается разрабатываемый в АО «НИИТФА» в рамках соглашения с Минобрнауки России и АО «Русатом Хэлскеа» комплекс лучевой терапии «Оникс» [1].

Остаточный сигнал (ОС) определяется присутствием остаточной доли исходного сигнала в кадрах, следующих за тем кадром, в котором был сгенерирован исходный сигнал. Возникновение эффекта объясняется [2]-[6]:

- неполным считыванием заряда накопительных конденсаторов;
- эффектом захвата зарядов с последующим высвобождением в полупроводниковых фотодиодах;
- послесвечением сцинтиллятора;